

مقایسه نتایج درمان غیر جراحی شکستگی‌های پایدار خارج مفصلی دیستال رادیوس به دو

روش بی‌حسی موضعی و بی‌هوشی عمومی

محمد جاودان^۱، مهدی مطیعی فرد^۱، مهدی تیموری*

چکیده

مقدمه: شکستگی کالیس (Colles) یکی از شایع‌ترین شکستگی‌های اندام در افراد بالغ است، زمانی که این شکستگی با ثبات باشد، درمان استاندارد شامل جاناندازی بسته تحت بی‌حسی موضعی و یا بی‌حسی موضعی و یا بی‌هوشی عمومی و سپس گچ‌گیری می‌باشد. این مطالعه به منظور مقایسه نتایج درمان غیر جراحی شکستگی کالیس تحت بی‌حسی موضعی و بی‌هوشی عمومی انجام گرفت.

مواد و روش‌ها: در این کارآزمایی بالینی که به روش مداخله‌ای تصادفی انجام پذیرفت، ۱۰۰ بیمار با شکستگی کالیس پایدار از مهرماه ۱۳۸۵ لغایت مهرماه ۱۳۸۷ در مرکز درمانی کاشانی شهرستان اصفهان وارد مطالعه شدند. بیماران به طور تصادفی ساده به دو گروه مساوی الف و ب تقسیم گردیدند. در گروه الف، بیماران تحت درمان بی‌حسی موضعی و در گروه ب تحت بی‌هوشی عمومی قرار گرفتند. در پایان اطلاعات مربوط به نوع شکستگی، عوارض جاناندازی، هزینه درمان و نتایج درمان در هفته‌های اول، دوم و سوم بعد از شروع درمان و سپس انتهای درمان بررسی شد. آن گاه نتایج به دست آمده از این ۲ روش قبل و بعد از درمان با یکدیگر مقایسه شدند.

یافته‌ها: آنالیز داده‌ها هیچ تفاوت معنی‌داری را بین عوارض این دو روش درمانی نشان نداد. علاوه بر این، هیچ تفاوت معنی‌داری بین معیارهای جاناندازی ۲ گروه یافت نشد، بین جنس و شکستگی کالیس نیز ارتباط مشخصی به دست آمد. آنالیز داده‌ها نیز نشان داد که هزینه درمان در گروه ب، ۳ الی ۴ برابر بیشتر از گروه الف می‌باشد.

بحث: درمان جاناندازی به روش بی‌حسی موضعی با توجه به هزینه کمتر و جاناندازی قابل قبول بدون عارضه مشخص، بهتر از جاناندازی به روش بی‌هوشی عمومی بود. پژوهشگران این مطالعه، استفاده از بی‌حسی موضعی جهت جاناندازی شکستگی کالیس را توصیه کردند.

کلید واژه‌ها: شکستگی کالیس، جاناندازی بسته، بی‌حسی موضعی.

تاریخ دریافت: ۸۹/۳/۲۹

تاریخ پذیرش: ۸۹/۷/۷

مقدمه

به طور یقین شایع‌ترین شکستگی در افراد بالای ۴۰ سال، به خصوص در خانم‌ها، بعد از سن یائسگی است. این پدیده می‌تواند بیانگر ارتباط آن با پوکی استخوان باشد. به طور تقریبی، همیشه این نوع شکستگی به وسیله افتادن بر روی دستان باز اتفاق

شکستگی کالیس یکی از شایع‌ترین شکستگی‌ها در افراد بالغ می‌باشد (۱). این شکستگی عرضی به طور تقریبی ۲ سانتی‌متر بالاتر از سطح مفصل دیستال استخوان رادیوس اتفاق افتاده، قطعه دیستال به طرف خلف جابه‌جا می‌شود. این نوع شکستگی

* دستیار جراحی استخوان و مفاصل، گروه ارتوپدی، دانشکده علوم پزشکی، دانشگاه علوم پزشکی اصفهان، اصفهان، ایران.

Email: dr.teimouri@yahoo.com

۱- متخصص جراحی استخوان و مفاصل، دانشکده پزشکی، دانشگاه علوم پزشکی اصفهان، ایران.

فشار داخل تونل کارپ را افزایش می‌داد. عوارض نورولوژیک ایجاد شده به علت اسکارو فیبروز ثانویه به این افزایش فشار می‌باشد (۷).

Wardrope و همکاران دریافتند که بی‌حسی رژیونال روش بی‌خطر و مؤثری برای جاناندازی شکستگی‌های کالیس می‌باشد (۸).

تاکنون مطالعه جامع و کاملی جهت بررسی نتایج درمان شکستگی کالیس به روش بی‌حسی موضعی و یا بی‌هوشی عمومی انجام نگرفته است. این مطالعه جهت ارزیابی این موضوع طرح‌ریزی شد.

مواد و روش‌ها

در این مطالعه که به صورت کارآزمایی بالینی تصادفی انجام پذیرفت، از بین بیمارانی که از مهرماه ۱۳۸۵ لغایت مهرماه ۱۳۸۷ به مرکز آموزشی-درمانی کاشانی مراجعه نمودند، ۱۰۰ نفر که دارای شکستگی پایدار کالیس بودند، وارد مطالعه شدند. این بیماران سابقه قبلی شکستگی مچ دست را در سمت آسیب‌دیده نداشتند، همچنین هیچ گونه منعی برای بی‌حسی موضعی و یا بی‌هوشی عمومی نداشتند. از همه بیماران رضایت‌نامه کتبی گرفته شد. بیماران پس از انجام شرح حال و معاینه تحت رادیوگرافی قدامی-خلفی و طرفی مچ دست قرار گرفتند.

سپس به طور ساده در ۲ گروه ۵۰ نفری الف و ب تقسیم شدند. در گروه الف، پوست محل شکستگی به طور کامل و سرتاسری با محلول بتادین شستشو شد. پس از آن سوزن شماره ۲۳ به طریق استریل در داخل محل شکستگی از قسمت خلفی مچ دست وارد گردید و محلول لیدوکائین ۲ درصد با میزان ۳ mg/kg تزریق گردید. بعد از ۵ دقیقه، جاناندازی محل شکستگی انجام پذیرفت، پس از جاناندازی، یک گچ بلند با زاویه مچ دست در حالت مختصر انحراف به طور اولنا و نیز به طرف ولار گرفته شد.

بیماران گروه ب به اطاق عمل فرستاده شدند و تحت بی‌هوشی عمومی به همان طریق، جاناندازی و گچ‌گیری

می‌افتد (۲). شکستگی کالیس می‌تواند داخل مفصل و یا خارج مفصل باشد و یا این که همراه با شکستگی استیلوئید رادیوس باشد. Frykman تقسیم‌بندی این شکستگی را بر اساس درگیری مفصل رادیوکارپال و یا رادیوولنا طرح‌ریزی کرد. بر این اساس شکستگی کالیس به ۸ نوع تقسیم می‌گردد که ۴ تیپ اول پایدار و ۴ تیپ بعدی ناپایدار می‌باشد. مبنای ناپایداری بر اساس زاویه‌دار شدن بیشتر از ۲۰ درجه مابین قطعات شکستگی و یا خردشدگی قطعات شکستگی، کوتاهی رادیوس بیشتر از ۱ سانتی‌متر و یا زاویه‌دار شدن بیشتر از ۱۰ درجه و کوتاهی بیشتر از ۰/۵ سانتی‌متر بعد از جاناندازی است (۳).

با وجودی که شکستگی انتهای تحتانی رادیوس، ابتدا توسط کالیس در سال ۱۸۱۴ تعریف شد، ولی تاکنون هیچ الگوریتم علمی مورد توافقی جهت درمان قطعی آن به وجود نیامده است. در شکستگی‌های پایدار روش استاندارد درمانی جاناندازی بسته زیر بی‌هوشی عمومی، منطقه‌ای یا بی‌حسی موضعی و سپس گچ‌گیری است. در حالی که در شکستگی‌های ناپایدار به دلیل نیاز به ثابت کردن قطعات از روش بی‌حسی لوکال نمی‌توان استفاده کرد (۴).

عارضه شکستگی‌های کالیس شامل بد جوش خوردن، کوتاهی رادیوس، خشکی مچ دست و ساعد و سندرم کارپال تانل، آتروفی سودک، نوروپاتی فشاری اولنا، یا رادیال و پارگی تاندون باز کننده دراز انگشت شصت (EPL) می‌باشد (۵).

در مورد بهترین روش بی‌حسی برای درمان جاناندازی بسته شکستگی‌های کالیس اختلاف نظر وجود دارد. در یک مطالعه آینده‌نگر در ۹۹ شکستگی کالیس جابه‌جا شده که با روش بلوک موضعی داخل وریدی رژیونال تحت درمان قرار گرفتند نسبت به روش درمان شده با بی‌حسی لوکال، بیماران در حین جاناندازی شکستگی، علاوه بر این که درد کمتری داشتند، قدرت مشت کردن آن‌ها در طی ۶ ماه پی‌گیری نسبت به گروه دیگر بهبودی واضحی داشت (۶).

در مطالعه‌ای که توسط Kongsholm و همکار انجام گرفت، تزریق مواد بی‌حس کننده داخل هماتوم شکستگی کالیس

درمان در خلال ۱ هفته، ۲ هفته، ۳ هفته و دو ماه بعد از آغاز درمان بررسی شد.

اطلاعات داده‌ها به وسیله نرم‌افزار SPSS نسخه ۱۱/۵ با آزمون Student-t و χ^2 آنالیز گردید. از نظر آماری با ارزش $P < 0/05$ در نظر گرفته شد.

یافته‌ها

در میان ۱۰۰ بیمار مورد مطالعه، ۶۷ نفر زن (۶۷ درصد) و ۳۳ نفر مرد (۳۳ درصد) بودند. میانگین سنی گروه الف، $62 \pm 0/2$ و گروه ب، $59 \pm 0/7$ سال بود. جدول ۱، مقایسه ۲ گروه را از نظر تغییر زوایه شکستگی قبل از درمان نشان می‌دهد.

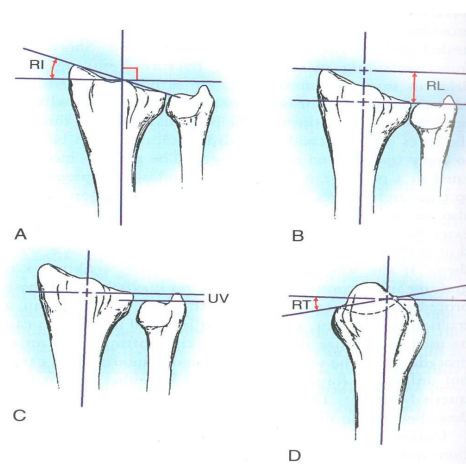
بر اساس آنالیز داده‌ها هیچ گونه تفاوت معنی‌داری بین میزان جابه‌جایی اولیه در دو گروه وجود نداشت ($P > 0/05$).

جدول ۲ مقایسه ۲ گروه را از نظر تغییر زوایه شکستگی بعد از جاناندازی نشان می‌دهد. بر اساس آنالیز داده‌ها هیچ گونه تفاوت معنی‌داری بین نتایج جاناندازی در ۲ گروه یافت نشد ($P > 0/05$).

هیچ عارضه‌ای همانند پارگی تاندون بازکننده دراز شست (E.P.L) و نیز سندرم کارپال تانل و نیز آتروفی سودک در این ۲ گروه یافت نشد و شکستگی در همه بیماران در مدت ۲ ماه التیام یافت. فقط در ۸ بیمار که به روش بی‌حسی موضعی درمان شدند و ۵ بیماری که با بی‌حسی عمومی

شدند. بیماران گروه اول ۶ ساعت بعد از جاناندازی و گروه ب بعد از ۲۴ ساعت ترخیص شدند.

همان طور که در شکل ۱ مشاهده می‌کنید، در رادیوگرافی طرفی، زاویه انحراف کف دست (Palmartilt) و در گرافی قدامی خلفی، زاویه انحراف داخلی سطح مفصلی استخوان رادیوس و نیز ارتفاع بین سطح مفصل تحتانی رادیوس تا نوک زایده استیلوئید توسط گونیومتر و خط‌کش اندازه‌گیری شد (۳).



شکل ۱. نحوه اندازه‌گیری ارتفاع زایده استیلوئید و زوایای مختلف

آن گاه اطلاعات مربوط به عوارض جاناندازی همانند سندرم کمپارتمان، بد جوش خوردن و آتروفی سودک و نیز هزینه

جدول ۱. مقایسه جابه‌جایی اولیه شکستگی در دو گروه

بی‌حسی موضعی	بی‌حسی عمومی	نوع اندازه‌گیری
۲۳/۲	۲۱/۸	زاویه ولار اولیه شکستگی (درجه)
۵/۲	۴/۹	زاویه اولنا اولیه شکستگی (درجه)
۵/۵	۵/۸	فاصله اولیه (میلی‌متر)

جدول ۲. اندازه‌گیری‌های رادیوگرافیک بعد از جاناندازی

بی‌حسی موضعی	بی‌حسی عمومی	نوع اندازه‌گیری
۹/۷	۱۰/۱	زاویه ولار اولیه شکستگی (درجه)
۱۲/۳	۱۲/۷	زاویه اولنا اولیه شکستگی (درجه)
۱۱/۲	۱۱/۸	فاصله اولیه (میلی‌متر)

دیگر می‌باشد (۱۲، ۱۱).

این پژوهش، اولین مطالعه‌ای بود که نتایج درمان این شکستگی را تحت بی‌حسی موضعی و بی‌هوشی عمومی مقایسه نمود. مطالعات متعددی مبنی بر نتایج بهتر بعد از بلوک Bier نسبت به بی‌حسی موضعی وجود دارد. در این مطالعات عوارض و درد در گروه اول نسبت به بیماران گروه دوم بیشتر بوده است (۸، ۶).

Pickering و همکار گزارش کردند که بلوک Bier که توسط پریلوکائین انجام گرفته باشد، حداقل به اندازه سایر روش‌های رایج بی‌حسی جهت جاناندازی شکستگی دیستال رادیوس بی‌خطر است و با رضایت‌مندی بالای بیماران همراه خواهد بود. این روش بی‌حسی را می‌توان به وسیله یک پزشک و یک پرستار دوره دیده همراه با مونیتورینگ بیمار انجام داد (۱۳).

در مطالعه حاضر، تفاوت معنی‌داری در عوارض حین جاناندازی و بعد از آن وجود نداشت و جاناندازی در هر دو گروه قابل قبول بود. بنابراین با توجه به هزینه بالای بی‌هوشی عمومی در قیاس با بی‌حسی لوکال، در درمان غیر جراحی شکستگی پایدار کالیس این روش بی‌حسی توصیه می‌گردد.

پیشنهادات

توصیه می‌شود که مطالعات دیگر با تعداد بیماران بیشتر و دوره پی‌گیری طولانی‌تر انجام گیرد. نتایج درمان تحت بی‌حسی لوکال و بی‌هوشی عمومی و بی‌حسی موضعی مقایسه شود و بر طبق نتایج آن‌ها نوع بی‌حسی مناسب انتخاب گردد.

موضعی درمان شدند و ۵ بیماری که با بی‌هوشی عمومی درمان شدند، بیش از یک مورد مانیپولاسیون جهت حفظ امتداد آناتومیکی اندام انجام گرفت.

در بیمارانی که با بی‌هوشی عمومی درمان شده بودند، میانگین هزینه درمان ۱۴۲۳۰۰۰ ریال بود؛ در حالی که در گروه دیگر این میانگین ۳۲۵۴۰۰ ریال بود. آنالیز آماری داده‌ها نشان داد که هزینه درمان در ۲ گروه تفاوت مشخصی داشت ($P = 0/002$).

بحث

با توجه به این که شکستگی کالیس شایع‌ترین شکستگی در انسان می‌باشد، نیازمند یک متد درمانی مطلوب و پایش و حفظ آن تا رسیدن به نتیجه مطلوب می‌باشد؛ چرا که درمان ناکافی در جاناندازی و حفظ آن باعث اختلال در عملکرد روزانه و کارایی آن‌ها خواهد شد (۹).

با توجه به آن که برای نوع پایدار شکستگی کالیس درمان غیر جراحی انجام می‌گیرد، ولی شواهد کافی جهت تعیین بهترین متد درمانی هنوز تعیین نشده است. در حال حاضر، پزشکانی که از روش درمانی محافظه کارانه استفاده می‌کنند، باید از تکنیک‌هایی که با آن آشنایی کافی داشته، هزینه درمانی مناسبی دارد، استفاده کنند (۱۰). مطالعات متعددی در مورد مقایسه روش‌های مختلف بی‌هوشی در درمان شکستگی دیستال رادیوس وجود ندارد. بر اساس این مطالعه، مشخص شد که بین جنس و شکستگی کالیس ارتباط معنی‌داری وجود دارد. شکستگی کالیس در زنان بعد از دوران قاعدگی، شایع‌تر بوده است که این قضیه مشابه مطالعات

References

1. Crenshaw AH, Perez EA. Fracture of the shoulder, arm, and forearm. In: Campbell WC, Canale ST, Beaty JH, Editors. Campbell's operative orthopaedics. Philadelphia: Mosby/Elsevier; 2008. p. 34-41.
2. Adams JC. Fractures of upper extremity. In: Adams JC, Hamblen DL, Editors. Outline of fractures, including joint injuries. London: Churchill Livingstone; 1999. p. 165-73.
3. Ruch DS. Fractures of the distal radius and ulna. In: Bucholz RW, Heckman JD, Court-Brown CM, Tornetta P, Koval KJ, Editors. Rockwood and Green's fractures in adults. Philadelphia: Lippincott Williams & Wilkins; 2006. p. 910-5.

4. Belloti JC, Santos JB, Atallah AN, Albertoni WM, Faloppa F. Fractures of the distal radius (Colles' fracture). Sao Paulo Med J 2007; 125(3): 132-8.
5. Wadsworth TG. Colles' fracture. BMJ 1990; 301(6745): 192-4.
6. Abbaszadegan H, Jonsson U. Regional anesthesia preferable for Colles' fracture. Controlled comparison with local anesthesia. Acta Orthop Scand 1990; 61(4): 348-9.
7. Kongsholm J, Olerud C. Neurological complications of dynamic reduction of Colles' fractures without anesthesia compared with traditional manipulation after local infiltration anesthesia. J Orthop Trauma 1987; 1(1): 43-7.
8. Wardrope J, Flowers M, Wilson DH. Comparison of local anaesthetic techniques in the reduction of Colles' fracture. Arch Emerg Med 1985; 2(2): 67-72.
9. Cvetkovic V, Lesic A. Score system--potential uses and application in the assessment of results in Colles' fractures. Srp Arh Celok Lek 2008; 136(7-8): 384-90.
10. Handoll HH, Madhok R. Conservative interventions for treating distal radial fractures in adults. Cochrane Database Syst Rev 2003; (2).
11. Koshkin AB, Sergeev SV, Matveev VS, Grishanin OB. Distal forearm fractures: the analytical approach for treatment. Ortop Traumatol Rehabil 2008; 10(4): 324-30.
12. Dixon S, Allen P, Bannister G. Which Colles' fractures should be manipulated? Injury 2005; 36(1): 81-3.
13. Pickering SA, Hunter JB. Bier's block using prilocaine: safe, cheap and well tolerated. Surgeon 2003; 1(5): 283-5.

A comparative study on the treatment results of stable extra-articular distal radius fracture with non-surgical local and general anesthesia methods

Javdan M¹, Motififard M¹, Teimouri M^{*}

Received date: 19/06/2010

Accept date: 29/09/2010

ABSTRACT

Introduction: Colles' Fracture is one of the most prevalent fractures among adults. For the cases of stable fractures, the standard treatment method is first close reduction under general, regional or local anesthesia and then casting. This study aimed to compare the treatment results of colles' fracture under local anesthesia with those under general anesthesia.

Materials and Methods: In this randomized clinical trial study, 100 subjects with stable colles' fracture were selected from an accessible population of patients referred to Kashani Hospital (Isfahan-Iran) from December 2006 to December 2008. The subjects were randomly divided into two groups of A and B. In group A, subjects were treated under local anesthesia and in group B they underwent general anesthesia. The subjects' data including demographic information, type of fracture, complication of reduction, costs of reduction and conditions of reduction, were obtained and subsequently compared on three different times for each of above-mentioned treatment methods: before reduction, at the first, second and third week after treatment initiation and in the end of treatment.

Results: Statistical analysis of obtained data showed that there was no significant difference between complication in the two groups ($P > 0.05$). Furthermore, no statistically significant difference was found between the criteria of reduction in these two groups ($P > 0.05$). A statistically significant correlation was found between sex and colles' fracture ($P < 0.05$). The cost of treatment in group B was significantly higher than group A (3 to 4 times more than group A) ($P < 0.05$).

Conclusion: It can be concluded that the treatment method of fracture reduction under local anesthesia is more effective than general anesthesia for lower cost, acceptable reduction and without specific complication. It is suggested that local anesthesia be used in reduction of colles' fracture.

Keywords: Colles' fracture, Close reduction, Local anesthesia.

* MD, Clinical Residence, Department of Orthopedic Surgery, School of Medicine, Isfahan University of Medical Sciences, Isfahan, Iran. Email: dr.teimouri@yahoo.com

1. MD, Assistant Professor, Department of Orthopedic Surgery, School of Medicine, Isfahan University of Medical Sciences, Isfahan, Iran.